Algias craneofaciales

JP Fontanel
P Dumas

Resumen. – El papel del otorrinolaringólogo en las algias craneofaciales no puede limitarse sólo al diagnóstico de las etiologías que competen a esta especialidad.
Frecuentemente consultado, el ORL debe ser capaz de reconocer una afección de las zonas adyacentes y también de sospechar el diagnóstico de migraña o de algia vascular. También debe saber aconsejar a su paciente y guiarlo, incluso remitirlo a un neurólogo o neurocirujano. Es en el espíritu de colaboración que debe concebirse el tratamiento de las algias craneofaciales.

© 2000, Editions Scientifiques et Médicales Elsevier SAS, París. Todos los derechos reservados.

Generalidades

Las algias craneofaciales reúnen los dolores del cráneo y de la cara. La inervación sensitiva de estas dos regiones está representada por:
— el trigémino, que transporta la sensibilidad de la cara y el tercio anterior del cuero cabelludo y las cavidades de la cara;
— el IX y el X par craneal que inervan la faringe, la cara posterior de la laringe y las cavidades del oído;
— las tres primeras raíces cervicales que reciben la sensibilidad del tercio posterior del cuero cabelludo, de las articulaciones y de los músculos del cuello.
Las estructuras sensibles están representadas por la piel, las arterias, los músculos y las articulaciones, las cavidades de la cara y la duramadre de la base del cráneo.
El cerebro en sí no produce dolor, las cefaleas de la hipertensión intracraneal son el resultado de la estimulación de la duramadre y de las arterias.
Las algias craneofaciales son frecuentes y responden a múltiples causas. El proceso diagnóstico se basa en la anamnesis.

DESARROLLO DEL EXAMEN

Anamnesis

Debe ser completa. Se realizará con paciencia, precisando las características semiológicas del dolor:
— el lugar del dolor, que es preciso en las neuralgias del trigémino, de tipo de hemicraneal y sobre todo en báscula en las migrañas, unilateral y periorbitario en las algias vasculares, difuso o bipolar en las cefaleas de tensión;
— la intensidad, apreciada por la descripción y su repercusión en la vida de todos los días;
— la calidad del dolor: eléctrico en las neuralgias, pulsátil en las migrañas y algias vasculares, parestésico en las neuralgias sintomáticas;
— las causas desencadenantes: la existencia de una *trigger-zone* (zona reflexógena) es característica de las neuralgias idiopáticas, la ingestión de alcohol en las algias vasculares;
— los factores temporales: la neuralgia es breve, el algia vascular sólo dura algunas horas, la migraña puede persistir varios días. Es importante determinar la antigüedad del dolor, la duración y la frecuencia de los intervalos libres;
— los signos que la acompañan;
  — fenómenos vasomotores y secretores en las algias vasculares;
  — signos digestivos en las migrañas;
  — alteraciones funcionales diversas en las cefaleas tensionales;
— el terreno y el modo evolutivo del dolor: la neuralgia facial esencial es rara antes de la cincuentena, el algia vascular predomina en los hombres jóvenes;
— las formas de alivio: los factores posicionales, se mencionan los diferentes tratamientos ya utilizados.

Examen clínico

— Estudio de la sensibilidad en el territorio del trigémino respetando la muesca maseterina (plexo cervical superficial).
— Búsqueda del reflejo corneal.
— Búsqueda de una paresia de la masticación o de una atrofia del masetero.
— Palpación cuidadosa de la cara y del cuello con búsqueda de puntos dolorosos electivos, palpación de las arterias temporales y palpación suave de los globos oculares.
— Otoscopia, rinoscopia, examen de la cavidad bucal, de la faringe.
— Búsqueda de una erupción cutánea.
— Auscultación del cráneo y del cuello.
— Estudio de los pares craneales y examen del fondo de ojo.

Jean-Pierre Fontanel : *Professeur d'oto-rhino-laryngologie, service d'oto-rhino-laryngologie.*
Patrick Dumas : *Praticien hospitalier, service de clinique neurologique.*
Hôpital Jean Bernard, cité hospitalière de la Milétrie, 350, avenue Jacques-Cœur, BP 577-86021 Poitiers.

Neuralgias faciales

La denominación de neuralgia facial debe ser reservada exclusivamente a la neuralgia del trigémino. Un estudio semiológico riguroso permite distinguir las neuralgias idiopáticas del trigémino y las neuralgias sintomáticas.

Con menos frecuencia, el diagnóstico entre neuralgia del glosofaríngeo y neuralgia del nervio mandibular se puede discutir ante dolores paroxísticos intermitentes del ángulo de la mandíbula y del oído, aunque la incidencia y algunas características semiológicas, entre las cuales se halla el modo de manifestación de las crisis, son diferentes.

Las funciones del trigémino son esencialmente sensitivas *(figs. 1, 2)*:

— la oftálmica (V1) inerva el territorio cutáneo de la parte anterior de la región temporal de la frente, del párpado superior y del dorso de la nariz. El territorio mucoso incluye los senos frontales, esfenoidales, las células etmoidales posteriores así como el septum nasal. Transmite además la sensibilidad del ojo, sobre todo de la córnea y también de la conjuntiva bulbar y tarsal;

— el nervio maxilar (V2) inerva el territorio cutáneo de la parte media de la región temporal, el párpado inferior, el pómulo, el labio superior, el ala de la nariz y el vestíbulo de la fosa nasal;

— el territorio mucoso comprende la bóveda palatina y el velo del paladar, el orificio tubárico, el polo superior de la amígdala, el seno maxilar y en parte la fosa nasal, las encías y los dientes del maxilar;

— el nervio mandibular (V3) es la única rama nerviosa mixta. Asegura la sensibilidad de la región temporal posterior, la parte anterior del pabellón de la oreja, las caras anteriores y superiores del conducto auditivo externo, la mejilla, el labio inferior y el mentón.

Su territorio mucoso comprende los dos tercios anteriores de la lengua con excepción de la sensibilidad gustativa, la cara interna de la mejilla y del suelo de la boca, las encías y los dientes de la mandíbula.

Es la única rama que es también motora, ya que inerva los músculos masticatorios.

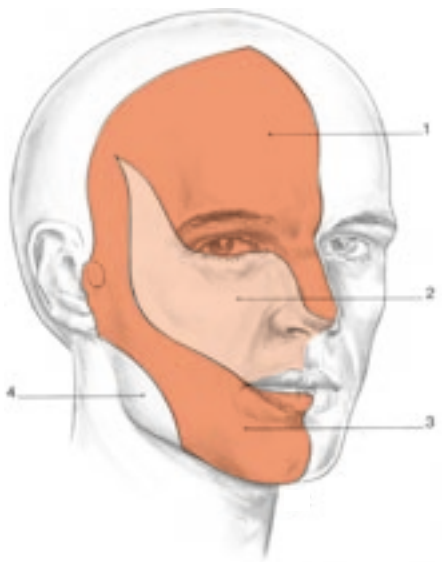

1 *Ramas sensitivas del trigémino.*
1. Territorio del nervio oftálmico (V1); 2. territorio del nervio maxilar (V2); 3. territorio del nervio mandibular (V3); 4. muesca maseterina (plexo cervical superficial).

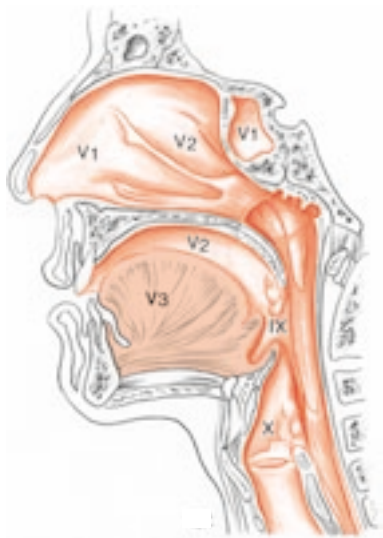

2 *Inervación sensitiva del territorio mucoso.*

NEURALGIA IDIOPÁTICA DEL TRIGÉMINO

El diagnóstico se basa en el terreno, las características del dolor y el examen clínico.

Excepcional en el adulto joven, es una afección de la edad media y de la senescencia, un poco más frecuente en la mujer que en el hombre.

La incidencia es baja, alrededor de cinco nuevos casos por año cada 100 000 habitantes [9, 23].

■ *Características del dolor*

Localización

Siempre unilateral, se localiza en una de las ramas del trigémino.

En cerca de la mitad de los casos, el dolor se localiza en el territorio del nervio maxilar: ala de la nariz y labio superior, alcanzando el párpado inferior.

En un cuarto de los casos, se trata de una neuralgia en el territorio del nervio mandibular o de una de sus ramas, como el nervio mentoniano: barbilla y labio inferior, prolongándose habitualmente al territorio del nervio dentario inferior.

La lesión del nervio auriculotemporal con dolor de la sien es menos frecuente, así como la lesión del nervio lingual con su localización a nivel de los dos tercios anteriores de la lengua.

La neuralgia de la rama oftálmica es más rara. Se localiza a nivel del párpado superior y de la raíz de la nariz en el territorio del nervio dentario inferior.

En cada acceso el dolor afecta el mismo territorio, la difusión hacia los territorios adyacentes sólo aparece progresivamente durante la evolución.

Descripción del dolor

El dolor aparece en crisis fulgurantes e intensas: sensaciones de punzadas lancinantes, de trituración, de retorcimiento, de descarga eléctrica. Las crisis son cortas, de algunos segundos hasta un minuto, inmovilizando al paciente y acompañándose en el momento más fuerte del dolor de verdaderas clonías de la hemicara, motivo por el cual Trousseau lo denominó «tic doloroso de la cara».

Después de la crisis pueden producirse algunos fenómenos vasomotores; la sedación es completa y no persiste ningún fondo doloroso continuo.

Las crisis se repiten a intervalos variables, a veces muy próximos: de una decena a varias decenas por día. Por la noche las crisis son raras, incluso en las formas graves.

Condiciones que desencadenan el dolor

Las crisis pueden ser provocadas por el roce o la presión de algunas partes del territorio cutáneo y mucoso de la hemicara: es la zona reflexógena que se sitúa a menudo en el territorio doloroso: pliegue nasogeniano, labio superior, barbilla.

Una excitación indirecta, como la elocución, la risa o la alimentación provoca los accesos, de ahí la actitud inmóvil de estos pacientes que evitan el mínimo contacto a nivel de su cara, reducen su alimentación y articulan poco temiendo una nueva crisis.

Las crisis son habitualmente seguidas de un período refractario de duración variable aunque breve, durante el cual la excitación de la zona reflexógena es ineficaz.

El examen neurológico es normal, no existe alteración de la sensibilidad en el territorio del trigémino, ni lesión de los músculos masticatorios.

■ *Evolución*

La evolución es discontinua y de gravedad variable. Los primeros períodos dolorosos son breves, entre algunos días y algunas semanas: las crisis son inhabituales. Los períodos de remisión son largos, después los períodos dolorosos se vuelven más importantes, las crisis más frecuentes, a veces subintrantes, y la topografía del dolor tiene tendencia a extenderse.

■ *Formas clínicas*

Algunas formas clínicas deben ser conocidas:

— las formas benignas, en las que los períodos dolorosos son espaciados y breves;

— las formas antiguas: los paroxismos son difíciles de discernir pues existe a menudo un fondo doloroso continuo;

— las formas bilaterales: los dolores se manifiestan de forma disociada, a veces de un lado, a veces del otro y los territorios dolorosos son a menudo asimétricos;

— las formas con participación vasomotora.

Algunas neuralgias del trigémino pueden estar acompañadas y seguidas de signos vasomotores y secretorios: rubor de la hemicara, lagrimeo, rinorrea. No deben ser confundidas con las algias vasculares de la cara.

■ *Tratamiento*

La neuralgia idiopática del trigémino es de mecanismo aún desconocido, pero podría producirse tras una irritación crónica del nervio, por mecanismos periféricos y centrales, haciendo intervenir una activación de las neuronas nociceptivas del núcleo del trigémino y una disminución de los mecanismos inhibidores transportados por las fibras lemniscales.

Se explicaría igualmente la actividad terapéutica de algunas sustancias, en general utilizadas como antiepilépticos y que tienen la particularidad de facilitar los mecanismos inhibidores y disminuir los mecanismos excitadores en el núcleo del trigémino.

Tratamiento farmacológico

La carbamazepina debe ser utilizada en primera intención y la posología debe aumentarse progresivamente para limitar los efectos secundarios: náuseas, somnolencia, inestabilidad, confusión. La posología inicial es de 100 mg y se aumenta 100 mg cada 2 días hasta alcanzar 600 a 800 mg/d. Pocas veces se utilizan dosis más importantes ya que los efectos secundarios en estos casos son considerables.

La eficacia del producto es rápida, evidente desde los primeros días del tratamiento en aproximadamente el 60 % de los casos, constituyendo una verdadera prueba diagnóstica.

A largo plazo, a menudo es necesario aumentar temporalmente la posología durante las crisis evolutivas de la enfermedad, lo que a veces produce un agotamiento de la respuesta con la consecuente modificación del tratamiento farmacológico o el recurso a la cirugía.

Antes de iniciar el tratamiento se realizarán un hemograma y un estudio de las transaminasas y se repetirán una vez por mes debido a los riesgos de agranulocitosis y de hepatitis.

La tolerancia es generalmente satisfactoria, permitiendo así un tratamiento prolongado.

En caso de intolerancia o de ineficacia de la carbamazepina, la difenilhidantoína constituye la segunda elección terapéutica. La dosis habitualmente prescrita es de 300 a 500 mg/d. El producto puede ser prescrito solo o en asociación con la carbamazepina. Los efectos secundarios, esencialmente representados por un síndrome cerebelovestibular, limitan la prescripción, sobre todo en los ancianos, el baclofeno puede potenciar el efecto de la carbamazepina.

El clonazepam puede utilizarse durante los accesos dolorosos intensos, pero la somnolencia inducida limita la prescripción a largo plazo. La posología media es del orden de 4 a 6 mg.

Actualmente se están estudiando nuevas terapéuticas anticonvulsivas, como la lamotrigina y la gabapentina.

Los analgésicos comunes tienen efectos muy limitados, los opiáceos no tienen ningún interés, ya que modifican el umbral de desencadenamiento de los accesos pero provocan numerosos efectos secundarios, sobre todo en los pacientes de edad avanzada.

Tratamiento neuroquirúrgico

En caso de fracaso de los tratamientos farmacológicos y según la edad del paciente, pueden proponerse diferentes tipos de intervenciones.

- *Termocoagulación percutánea del trigémino*

El objetivo es destruir sólo las fibras nerviosas poco mielinizadas, responsables de la transmisión dolorosa, una vez que se ha localizado el contingente de fibras implicadas en la neuralgia. La anestesia general es breve, únicamente para el paso del foramen oval y la termocoagulación.

Bajo control radiológico, el cirujano introduce un electrodo a través de la mejilla y el foramen oval (vía de Hartel). La localización de la buena posición del electrodo se hace también por electroestimulación, que provoca anestesias en el territorio sensitivo correspondiente a las fibras estimuladas.

La termocoagulación se efectúa proximalmente al ganglio de Gasser, donde nace la raíz sensitiva que se dirige hacia la protuberancia.

Existe una somatotopía de las fibras a nivel de esta porción retrogasseriana, siendo las del V3 inferoexternas y las del V1 superointernas. El electrodo se coloca de manera tal que la termocoagulación sólo alcance las fibras que corresponden al territorio doloroso.

Las complicaciones son raras, ya se trate de queratitis, de parálisis transitorias de la masticación u oculomotoras.

La operación es eficaz inmediatamente en más del 80 % de los casos [24]. Si aparece una recidiva (en el 7 % de los pacientes), puede practicarse una nueva termocoagulación.

• *Compresión percutánea por balón del ganglio trigeminal*

Esta técnica desarrollada por Mullan en 1979 consiste en introducir por vía percutánea un trocar para alcanzar el ganglio de Gasser en el espacio de Meckel. La anestesia general es breve. Se llena un balón con 0,5 a 1 ml de agente de contraste yodado durante algunos minutos en contacto con el ganglio trigeminal y se retira al acabar la operación. Las deficiencias sensitivas son infrecuentes, con la condición de que la compresión sea limitada. Las recidivas parecen un poco más importantes que las de la termocoagulación percutánea del trigémino: 15 % de recidivas con una perspectiva de 6 meses a 6 años en la serie de Mullan. Las recidivas pueden tratarse con una nueva compresión.

• *Descompresión vascular microquirúrgica (fig. 3)*

El principio de la operación de Gardner-Janetta [7] consiste en liberar la raíz del trigémino, a su entrada en la protuberancia, de la compresión vascular. En la mayoría de los casos, se trata de la arteria cerebelosa superior, a veces de la arteria cerebelosa anteroinferior, en ocasiones varios vasos se hallan implicados (vena, tronco basilar). Se trata a menudo de una megadolicoarteria por efecto de la edad.

La compresión vascular sería la causa de las lesiones crónicas de las fibras nerviosas del trigémino, a su entrada en la protuberancia. Las lesiones de desmielinización segmentaria y focal han sido observadas en pacientes álgicos pero también en pacientes asintomáticos [19].

La operación consiste en explorar por vía retromastoidea mediante microcirugía el trayecto del nervio trigémino desde su salida del espacio de Meckel hasta su entrada en la protuberancia y separar los elementos vasculares que comprimen el nervio. A menudo se realiza una interposición de material (teflón-dacrón) entre la arteria y la cara inferior del cerebelo.

Se trata de una operación relativamente larga, entre 1 y 2 horas. Las contraindicaciones en los ancianos son por lo tanto frecuentes. Los resultados son excelentes en el 85 % de los casos en 420 pacientes de Sindou y Mertens [25]. Se produce una recidiva en el 6 % de los casos.

Es una operación conservadora, eficaz, pero reservada a los enfermos suficientemente jóvenes, capaces de soportar una anestesia general de 2 horas. Por otra parte, pueden observarse complicaciones: hematoma postoperatorio, meningitis, parálisis facial.

De este modo, ante un paciente de edad avanzada o en caso de estado cardiovascular precario, se impone el método percutáneo, ya se trate de termocoagulación o de compresión por balón. Si la persona es más joven, puede preferirse la descompresión vascular microquirúrgica. El tratamiento quirúrgico sólo será considerado en caso de fracaso de un tratamiento farmacológico efectuado correctamente.

NEURALGIA IDIOPÁTICA DEL GLOSOFARÍNGEO

Aspecto clínico

La frecuencia es muy baja con respecto a la neuralgia del trigémino, alrededor del 1 %.

El terreno es el mismo, la anamnesis permite establecer el diagnóstico y, como en la neuralgia idiopática del trigémino, el examen clínico no muestra ningún signo neurológico deficitario.

Los dolores empiezan en la región de la base de la lengua y de la amígdala y se irradian hacia el ángulo de la mandíbula y hacia el oído.

Los dolores son intensos, breves y permanecen unilaterales.

La zona reflexógena es la mucosa faríngea y la región amigdalina: así, el dolor es fácilmente desencadenado por la deglución, con menor frecuencia por el habla, la abertura de la boca, y no por la masticación, como en la neuralgia del trigémino.

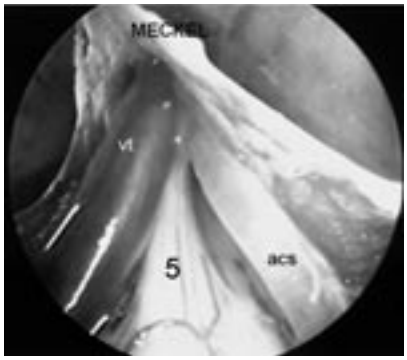

3 *Neuralgia facial derecha en un hombre de 76 años que evoluciona desde hace 11 años.*
acs: arteria cerebelosa superior; vt: vena trigeminal; 5: pinza arteriovenosa a ambos lados del trigémino.

Después de la crisis, que sólo suele durar algunos segundos, aparece un período refractario que permite al paciente transitoriamente sin dolor alimentarse.

La neuralgia se puede complicar con una lipotimia o un síncope por bradicardia debido a la participación del neumogástrico, de ahí el término a veces empleado de neuralgia vasoglosofaríngea [22].

Tratamiento

La carbamazepina tiene una acción tan eficaz como en la neuralgia del trigémino, en caso de fracaso, y después de haber probado otros antiepilépticos y el baclofeno, está justificado el tratamiento neuroquirúrgico. La descompresión vascular microquirúrgica es ahora el tratamiento de elección, puesto que, la termorrizotomía percutánea a través del foramen yugular es de difícil realización y puede dejar secuelas. La sección intracraneal del glosofaríngeo proximal al ganglio inferior del IX par craneal, ciertamente eficaz desde el punto de vista álgico, provoca generalmente alteraciones de la deglución y una pérdida del gusto.

En el 75 % de los casos, se evidencia una compresión vascular del nervio a nivel de la zona de entrada de las raíces nerviosas en el bulbo. Puede tratarse de una megadolicoarteria vertebral o de la cerebelosa posteroinferior.

La eficacia inmediata es de alrededor del 80 % y las recidivas son excepcionales: menos del 5 %. No obstante, persisten algunos riesgos de hemorragia intracraneal y de parálisis completa del glosofaríngeo [20].

NEURALGIAS SINTOMÁTICAS DEL TRIGÉMINO

Clínica

Se pueden presentar clínicamente como una neuralgia facial idiopática y deben ser tenidas en cuenta cuando las crisis dolorosas aparecen en un adulto joven.

Los dolores de las neuralgias sintomáticas tienen algunas particularidades:

— si bien pueden presentar exacerbaciones, persiste entre las crisis un fondo álgico o parestésico permanente;

— salvo excepción, no existe zona reflexógena;

— las tres ramas del trigémino están a veces afectadas y, en caso de lesión parcial, el territorio de la oftálmica está afectado con mayor frecuencia.

Sobre todo, un examen neurológico anormal confirma la neuralgia sintomática:

— hipoestesia de la hemicara o de una parte de la hemicara;

— abolición o disminución del reflejo corneal;

— lesión del trigémino motor con amiotrofia unilateral de los músculos masetero y temporal.

A los signos de lesión trigeminal pueden asociarse signos de sufrimiento de los nervios topográficamente próximos:

— sordera y síndrome vestibular, lo que evidencia un síndrome del ángulo pontocerebeloso:

— parálisis del nervio motor ocular externo en favor de un síndrome de la punta del peñasco:

— síndrome de Claude Bernard-Horner y lesión de la oftálmica (V1) constituyendo un síndrome de Raeder debido a una lesión situada cerca del ganglio trigeminal:

— oftalmoplejía que entra en el cuadro de un síndrome de la hendidura esfenoidal, de la pared externa del seno cavernoso o del ápex orbitario.

Si bien el diagnóstico es fácil cuando el dolor se acompaña de una amplia gama de signos neurológicos, puede ser difícil cuando la neuralgia simula una neuralgia facial idiopática, o cuando los signos de lesión del trigémino son discretos.

En estos últimos casos, el diagnóstico se facilita con el estudio del reflejo de parpadeo o del reflejo trigeminofacial *(fig. 4)* que se basa en la conexión existente entre el núcleo protuberancial del trigémino, sensitivo y el núcleo del facial. En la práctica, el trigémino es estimulado a nivel del agujero supraorbitario y la detección se realiza a nivel de los músculos orbiculares del ojo.

Una primera respuesta precoz R1 se obtiene después de la estimulación, representando el arco reflejo corto, nervio trigémino-núcleo sensitivo. La latencia de R1 es de 8 a 12 ms.

Paralelamente, una colateral del trigémino alcanza el núcleo espinal y el tracto espinal del trigémino. Una conexión sináptica une la parte caudal de esta vía por interneuronas ascendentes al núcleo facial bilateralmente, lo que comporta una segunda respuesta R2. Esta respuesta tardía R2, ocasionada por el arco reflejo polisináptico que utiliza el tracto espinal del trigémino, tiene una latencia de 25 a 35 ms y es a la vez ipso y contralateral.

En las neuralgias idiopáticas, las latencias de R1 y de R2 no están modificadas, mientras que en las neuralgias sintomáticas, las latencias se hallan aumentadas y a veces las respuestas están abolidas.

Cuando se trata de una lesión del núcleo sensitivo del trigémino, la respuesta R1 es patológica y las respuestas tardías pueden ser normales, mientras que en las afectaciones protuberanciales y bulbares las respuestas tardías R2 están alteradas.

La neuralgia sintomática así sospechada impone exámenes neurorradiológicos: tomografía computadorizada (TC) para estudiar las estructuras óseas, diagnóstico por imágenes por resonancia magnética (RM). El análisis paraclínico puede ser completado, según los casos, por un estudio del líquido cefalorraquídeo (LCR) y una arteriografía.

■ *Etiologías*

Afecciones intracraneales

En las lesiones bulboprotuberanciales, los tumores y los accidentes isquémicos, como el síndrome de Wallenberg, producen algias trigeminales moderadas y son responsables de hipoestesias faciales con hipoestesia o anestesia corneal.

La esclerosis en placas es de hecho la primera etiología de las neuralgias trigeminales sintomáticas intracraneales.

El diagnóstico es sencillo si la enfermedad es conocida. Puede tratarse de una neuralgia bastante similar a una neuralgia idiopática, con paroxismos, factores desencadenantes y períodos de calma momentánea, pero el descubrimiento de una hipoestesia cutánea o corneal atestigua una afectación secundaria. El reflejo de parpadeo confirma la afectación bulboprotuberancial con un alargamiento de las respuestas tardías R2.

El diagnóstico es más difícil cuando la neuralgia manifiesta la afección, con pocos signos adicionales al examen. La edad joven debe atraer la atención y hacer practicar una RM, potenciales provocados multinodales y un examen del LCR. Sin embargo, la fiabilidad de la RM no es total, pues algunas lesiones demasiado pequeñas no se perciben con este examen y algunas zonas, como el tronco cerebral no son tan bien analizadas. La RM no permite en ningún caso tener la certeza de la naturaleza de las lesiones o de su carácter evolutivo.

Otras afecciones: vasculares, inflamatorias y autoinmunes, pueden manifestarse de manera idéntica, de ahí la necesidad de mantener un gran rigor en el diagnóstico.

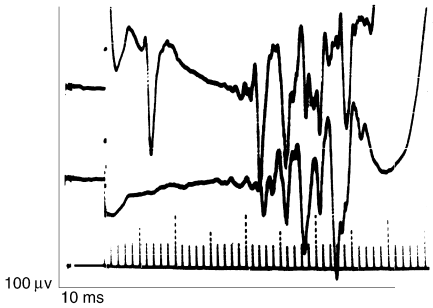

4 *Reflejo trigeminofacial. Trazado superior: respuesta ipsolateral latencias: R1 = 10 ms. R2 = 34 ms. Trazado inferior: respuesta contralateral latencia: R2 = 32 ms*

Ángulo pontocerebeloso

Representa el lugar más frecuente de las afectaciones trigeminales sintomáticas.

La lesión del nervio vestibular y coclear puede ocupar un segundo plano, de ahí el interés de las pruebas instrumentales vestibulares y de los potenciales provocados auditivos del tronco cerebral; el neurodiagnóstico por imágenes conduce a definir tumores del ángulo, que por orden de frecuencia están representados por los neurinomas del acústico, los meningiomas, los colesteatomas y más raramente los quistes aracnoideos, las ependimomas y los cordomas.

Las lesiones vasculares del ángulo pontocerebeloso no son excepcionales, las disecciones de la carótida interna pueden provocar una lesión del trigémino y del facial, así como algunas malformaciones vasculares: aneurisma, megadolicoarteria, angioma venoso [9].

Una lesión de la arteria meníngea media, a menudo después de una angiografía por embolización de una malformación vascular, puede provocar una parálisis por isquemia de las ramas maxilares del trigémino (V2, V3) y del facial.

Fosa media

Diferentes síndromes son observados según la ubicación de la lesión.

Centrada por la silla turca, la fosa media está limitada por delante por la arista esfenoidal y por detrás por el borde superior del peñasco.

El ganglio de Gasser, que reúne los tres contingentes del trigémino, se sitúa en el espacio de Meckel, en la parte posterointerna de la fosa. Los nervios oculomotores y el nervio oftálmico de Willis (V1) atraviesan la fosa media en su parte interna, discurriendo dentro del seno cavernoso y luego por la hendidura esfenoidal. El nervio maxilar y el nervio mandibular (V2 y V3) alcanzan la fosa infratemporal por los agujeros redondo mayor y oval.

• *Síndrome de la «punta del peñasco» o síndrome de Gradenigo*

La lesión del nervio oftálmico (dolor o anestesia) está asociada a una parálisis del VI par craneal. Es la consecuencia de lesiones tumorales o infecciosas: colesteatoma, cordoma,

meningioma, quiste epidermoide. Las lesiones infecciosas son a menudo la consecuencia de una otitis que produce una osteítis del ápex petroso o una flebitis del seno petroso superior.

• *Síndrome de Raeder*

El dolor afecta al territorio del nervio oftálmico y está asociado a una lesión simpática: miosis, a veces síndrome de Claude Bernard-Horner.

Este síndrome incita a buscar una etiología tumoral, a veces un aneurisma carotídeo y más raramente una arteritis o una meningitis crónica.

• *Oftalmoplejía dolorosa (síndrome de Tolosa-Hunt)*

Además el dolor retroorbitario, comprende una oftalmoplejía total o parcial, un síndrome de Claude Bernard-Horner y a veces una lesión facial en las formas recidivantes. Se acompaña de un síndrome inflamatorio importante. En ocasiones han sido observadas anomalías de señal en la RM a nivel del seno cavernoso, evidenciando el proceso inflamatorio [27]. Resulta necesario sin embargo eliminar sistemáticamente un linfoma o una sarcoidosis.

• *Síndrome del seno cavernoso*

La oftalmoplejía unilateral, que comienza a menudo por la parálisis del VI par craneal, está asociada a una lesión de la rama oftálmica del trigémino (V1) y a una exoftalmía unilateral.

Durante la lesión posterior del seno cavernoso, todas las ramas del trigémino pueden resultar lesionadas. Los tumores constituyen la etiología más frecuente: adenomas hipofisarios, craneofaringiomas, tumores malignos de la nasofaringe que evolucionan hacia la base del cráneo, metástasis, cordomas paraselares, mielomas.

Las malformaciones vasculares comprenden los aneurismas de la carótida interna infraclinoidea, más raramente las fístulas carotidocavernosas.

Las tromboflebitis del seno cavernoso que complican un absceso de la cara son excepcionales; los mucoceles esfenoidales, caracterizados por dolores frontoorbitarios permanentes, asociados a una oftalmoplejía y a una anestesia en el territorio del V par craneal, son más frecuentes. La TC confirma el diagnóstico mostrando el aspecto abombado del seno esfenoidal.

• *Síndrome de la hendidura esfenoidal*

La parálisis del III par craneal (en particular la ptosis) es a menudo el primer signo, seguido de una oftalmoplejía completa y de una lesión del VI par craneal. Los dolores son importantes, asociados a una anestesia corneal y a veces a una exoftalmía por compresión de la vena oftálmica. El estado de la pupila es variable, ya sea en miosis en caso de lesión extraorbitaria o en midriasis, lo que evidencia más bien una causa intraorbitaria.

Los tumores de la órbita son las principales etiologías: glioma del nervio óptico, sarcoma, mieloma, metástasis, cordoma, meningioma de la arista esfenoidal, quiste epidermoide.

Las causas vasculares están sobre todo representadas por los aneurismas de la carótida interna en la parte anterior del seno cavernoso, comportando además de los signos anteriores una lesión del nervio óptico (escotoma central).

Lesiones de las ramas periféricas del trigémino

Pueden provocar parestesias, dolores intermitentes de intensidad variable. Si el nervio mandibular resulta afectado se acompañan de parálisis de los músculos masticatorios.

Las etiologías son múltiples.

• *Infecciosas*

La lesión del trigémino es rara durante las meningitis bacterianas; cuando se acompaña de otras afectaciones de los nervios craneales, la neurosífilis, la lepra y la enfermedad de Whipple deben sospecharse.

Entre las infecciones virales, el herpes zóster oftálmico es de diagnóstico fácil con su erupción característica, pero temible desde el punto de vista del dolor, pues provoca oftalmoplejías en algunos casos graves.

Durante la infección por el virus de la inmunodeficiencia humana (VIH), la lesión del trigémino puede integrarse en el cuadro de una polineuropatía craneal aguda, durante la seroconversión.

En la evolución del SIDA declarado, los mecanismos posibles son diversos: meningitis fúngicas (criptococosis), bacterianas (listeriosis, sífilis), virales (citomegalovirus [CMV], VIH) o neoplásicas.

Debe sospecharse la localización meníngea de un linfoma sistémico. El descubrimiento de células anormales en el LCR puede ser difícil y necesita exámenes citológicos repetidos.

• *Tumorales*

Las cefaleas son frecuentes pero no constantes en el curso de las meningitis neoplásicas y la lesión del trigémino puede ocupar un primer plano. Puede tratarse de meningitis carcinomatosas, a menudo asociadas a una localización ósea o intracerebral secundaria o de localizaciones meníngeas de las hemopatías.

Las leucosis agudas se complican a menudo (14 % de los casos) [12] con infiltraciones de las raíces y de los nervios craneales.

El mieloma puede producir infiltraciones meníngeas de células plasmocitarias.

El linfoma meníngeo primario se puede revelar por una lesión extensa de los nervios craneales entre los cuales se halla el nervio trigémino; la hipoglucorraquia hace sospechar el diagnóstico y el examen citológico del LCR es capital.

• *Inflamatorias*

La lesión del trigémino es frecuente en el síndrome de Gougerot-Sjögren en alrededor del 20 % de los casos [8].

Los dolores fulgurantes son posibles, con existencia de una zona reflexógena, pero durante la exploración se observan alteraciones objetivas. No existen lesiones motoras. Esta neuropatía sensitiva puede ser bilateral, a veces asociada a otras afectaciones de los nervios craneales. Se ha sugerido un origen isquémico por lesión de los vasos de los nervios, pero no se ha demostrado aún: se realizó un único estudio anatómico del ganglio de Gasser [26] que muestra un respeto de las células ganglionares, sin pérdida axonal, y una infiltración amiloide de la raíz del trigémino.

Otras enfermedades sistémicas pueden estar involucradas: la sarcoidosis (en la que la afectación sensitiva del trigémino puede ser uni o bilateral, en báscula [3]), la esclerodermia, el lupus y las conectivopatías mixtas (en las que la neuralgia trigeminal, de evolución progresiva, es a menudo precoz en el desarrollo de la enfermedad).

La RM con gadolinio aporta argumentos diagnósticos, con tomas de contraste después de inyección, asociadas a un ensanchamiento de la raíz trigeminal. No obstante, estas anomalías no son específicas y pueden ser observadas en algunos casos de neuralgia idiopática [21].

Cefaleas o algias faciales asociadas a afecciones ORL, oftalmológicas o estomatológicas

ALGIAS DE LAS AFECCIONES NASOSINUSALES

A menudo las afecciones sinusales están implicadas. De hecho raramente son responsables de algias craneofaciales. Su diagnóstico es generalmente fácil. Se basa en las características del dolor y los signos asociados. Los dolores son esencialmente observados en el transcurso de las sinusitis agudas.

Sinusitis agudas

Sinusitis frontales

El dolor intenso se localiza en la región infraorbitaria, el ángulo interno del ojo, irradiado hacia el ojo, el vértice. El dolor pulsátil conlleva paroxismos esencialmente diurnos. Las sinusitis frontales obstruidas provocan dolores de una extrema intensidad que necesitan un tratamiento urgente.

Sinusitis maxilares

Comportan dolores en la región infraorbitaria, irradiados a todo el maxilar y principalmente a los dientes, a veces hacia la frente. La presión del nervio infraorbitario en su emergencia provoca un dolor agudo.

Sinusitis etmoidales

Se acompañan de dolores generalmente poco importantes. Profundos, hacia adentro o por detrás del ojo, los dolores pueden parecerse a los de una sinusitis frontal. La lesión del seno frontal se asocia además frecuentemente a las sinusitis etmoidales.

Sinusitis esfenoidales

Son raras. Ocasionan una sintomatología particular que hace sospechar el diagnóstico: dolor profundo, posterior, que irradia hacia el vértex y el occipucio.

El punto común de los dolores de las sinusitis agudas es su desaparición por el tratamiento de la enfermedad.

Sinusitis crónicas

Son generalmente indoloras. La sintomatología se limita a una sensación de peso frontal para las sinusitis frontales, dolor sordo y profundo en las sinusitis esfenoidales.

En cambio, las sinusitis crónicas pueden provocar dolores durante las crisis agudas.

Las poliposis sinusales en principio no son dolorosas.

Los tumores sinusales sólo son dolorosos en la medida en que se acompañan de una infección sinusal.

AFECCIONES DE LOS OÍDOS

Examen auricular normal

En ausencia de cualquier lesión auditiva, resulta necesario sospechar una otalgia refleja e investigar un tumor o una infección amigdalofaríngea (cavum, amígdala o base de la lengua, seno piriforme).

Examen auricular anormal

Puede tratarse de una otitis externa.

La otitis externa maligna es una forma particularmente dolorosa que aparece esencialmente en los pacientes diabéticos.

Se puede tratar igualmente de una otitis media aguda, de una mastoiditis.

Las otitis crónicas no son dolorosas, excepto durante las crisis.

Por último, ante un aspecto timpánico sospechoso acompañado de importantes dolores siempre hay que pensar en un tumor maligno del oído medio.

AFECCIONES OFTALMOLÓGICAS

Glaucoma agudo

Provoca un dolor violento, de aparición brusca, localizado a nivel del ojo pero que se difunde a la hemicara, incluso al hemicráneo. El dolor se acompaña a veces de náuseas y de vómitos. Las modificaciones del ojo duro, «ojo de vidrio», se asocian a una midriasis con disminución de la agudeza visual que debe ser explorada sistemáticamente.

El glaucoma subagudo produce dolores menos intensos.

Alteraciones de la refracción (astigmatismo, miopía, hipermetropía)

Si no se han corregido o si se lo ha hecho deficientemente, pueden acarrear cefaleas ligeras, frontales o dolores oculares. Ausente al despertarse, el dolor se agrava durante las tareas visuales prolongadas.

Alteraciones de la convergencia (heteroforia)

Pueden ocasionar cefaleas moderadas, a veces asociadas a una visión borrosa o una diplopía intermitente.

Estas causas parecen ampliamente sobreestimadas.

AFECCIONES ESTOMATOLÓGICAS

Algias faciales de origen dentario

A veces son evidentes: pulpitis, parodontitis. Si bien los dientes parecen sanos, resulta necesario sospechar una fractura dentaria, en ocasiones incompleta y cuyo diagnóstico es a menudo difícil.

Disfunción de la articulación temporomandibular

Provoca dolores asociados a por lo menos dos de los siguientes signos:

— producción del dolor por el movimiento y/o al apretar los dientes;
— disminución de la movilidad;
— crujidos articulares;
— anomalías radiológicas.

Estas disfunciones de la articulación temporomandibular reflejan generalmente alteraciones de la articulación dental que deben ser corregidas.

Migrañas

El diagnóstico de migraña es esencialmente clínico. Los criterios están ahora bien establecidos gracias a la *International Headache Society* (IHS) que, bajo la dirección de Jes Olesen, elaboró en 1988 una clasificación de las cefaleas y de las algias de la cara [6].

EPIDEMIOLOGÍA

Las cifras de prevalencia se sitúan entre el 8 y el 12 % Esta variabilidad depende de los criterios de definición de la migraña, de la edad, de la población estudiada y del sexo. La preponderancia femenina es importante: tres a cuatro mujeres por cada hombre [15]. Las cifras de prevalencia varían con la edad, máximo entre 30 y 40 años, y en marcada regresión después de los 60 años.

FISIOPATOLOGÍA

Desde hace tiempo, es admitido que durante la crisis de migraña se producen modificaciones vasomotoras con una vasoconstricción durante el aura y una vasodilatación durante la cefalea. Ahora bien, se puede cuestionar si estas anomalías son primarias, lo que pondría de manifiesto un origen vascular, o si son simplemente la consecuencia de un fenómeno neuronal.

La migraña parece ser una predisposición constitutional del sistema neurovascular a reaccionar de forma excesiva a los estímulos internos o externos por una hiperactividad del sistema trigeminovascular [4].

Existen argumentos experimentales que muestran que el estímulo del locus coeruleus puede activar la suprarrenal, liberando noradrenalina, la cual podría a su vez inducir una agregación plaquetaria y una liberación de serotonina [5]. La serotonina incrementa la sensibilidad dolorosa de los vasos sanguíneos y podría así ser responsable del componente pulsátil de la migraña. Los antagonistas de los receptores serotoninérgicos 5-HT2 son eficaces como tratamiento de fondo en la prevención de las migrañas, mientras que el sumatriptan, que actúa como agonista sobre un subtipo de receptores serotoninérgicos 5-HT1 provoca una vasoconstricción y es eficaz en el inicio de las crisis. El sistema nervioso central es también rico en receptores serotoninérgicos y, a nivel del control endógeno del dolor, los receptores 5-HT1 son principalmente inhibidores y los 5-HT2 excitadores.

CLÍNICA

Migraña sin aura

La denominación de migraña común ha sido reemplazada por la de migraña sin aura. El aura es el conjunto de signos neurológicos focales que preceden o acompañan a una crisis:

— la crisis a menudo es precedida por pródromos: alteraciones del humor, somnolencia, sensaciones de hambre;

— la cefalea es de intensidad progresiva, despertando a veces al paciente, y dura de algunas horas a varios días;

— la topografía es clásicamente unilateral, frontoorbitaria, el cambio de lado entre una crisis y otra es característico pero inconstante;

— la intensidad es variable, a menudo importante, obligando a interrumpir toda actividad. Se agrava con la luz y el ruido y se calma mediante el decúbito y la oscuridad;

— se trata a menudo de un dolor pulsátil, más raramente continuo;

— los síntomas asociados hacen sospechar la migraña: fotofobia, fonofobia, alteraciones digestivas, náuseas y vómitos, astenia, palidez de la cara, obstrucción nasal o, al contrario, catarro mucoso.

Los criterios diagnósticos están ahora definidos por la IHS 1988:

A - por lo menos cinco crisis que respondan a los criterios B-D;

B - crisis de cefaleas durante 4 a 72 horas (sin tratamiento);

C - cefaleas que tienen por lo menos dos de las características siguientes:

— unilateralidad;

— pulsatilidad;

— carácter moderado o grave;

— se agravan con las actividades físicas de rutina: subir o descender las escaleras;

D - durante las cefaleas, por lo menos una de las características siguientes:

— náuseas y/o vómitos;

— fotofobia y fonofobia.

La evolución de las crisis es muy variable de una persona a otra; su desaparición es habitual en las mujeres ancianas; en la mujer, la vida hormonal influye en la frecuencia y el carácter de las crisis

Migraña con aura

El aura marca generalmente el inicio de la crisis, se trata a menudo de una alteración visual de tipo escotoma centelleante que se extiende progresivamente, asociado a veces a parestesias o a una afasia. Esta extensión en «mancha de aceite» es característica. La cefalea se instala en forma paulatina durante el decrecimiento del aura: cuando es unilateral, se localiza muy a menudo del lado opuesto al aura. En algunos casos no hay cefalea después. Las crisis son mucho más espaciadas que en las migrañas sin aura.

La migraña basilar es una variedad rara, con una cefalea precedida de síntomas inquietantes que hacen sospechar una lesión vertebrobasilar: parestesias bilaterales, ataxia, disartria, diplopía, vértigos, alteraciones de la conciencia que pueden ir hasta el coma.

TRATAMIENTO

Tratamiento de la crisis

— Los analgésicos inespecíficos son de una eficacia muy irregular, aunque pueden aliviar algunas migrañas: ácido acetilsalicílico, amidopirina, propoxifeno, etc.

— Los antiinflamatorios no esteroideos: su eficacia ha sido demostrada con respecto al placebo.

— El tratamiento electivo es el tartrato de ergotamina, eficaz siempre que sea administrado desde el inicio de la crisis y, si resulta posible, durante los pródromos.

La dosis habitual es de 1 comprimido desde el principio de la crisis, sin exceder los 3 comprimidos diarios.

Contraindicado en todas las enfermedades arteriales por su acción vasoconstrictora, la dosis máxima semanal es de 10 mg, para evitar los riesgos de ergotismo que pueden ser ocasionados por la prescripción conjunta de macrólidos.

— Cuando el tartrato de ergotamina es mal tolerado se recomienda la dihidroergotamina por vía subcutánea o por vía nasal. La dihidroergotamina por vía nasal es rápidamente absorbida, de ahí su acción rápida sobre los receptores serotoninérgicos y alfaadrenérgicos. El dispositivo permite una utilización óptima de cuatro pulverizaciones.

— El sumatriptán, agonista serotoninérgico específico de los receptores 5-HT1, es un vasoconstrictor potente utilizado por vía subcutánea. Su acción es rápida. No debe ser administrado en presencia de factores de riesgo cardiovascular ni en el niño menor de 15 años. Pueden aparecer parestesias y sensaciones de opresión torácica después de la inyección, así como náuseas, vértigos y reacciones locales en el punto de inyección.

Tratamiento de fondo

Su objetivo es espaciar y reducir la intensidad de las crisis. Por lo tanto, está destinado a las migrañas frecuentes e incapacitantes.

— La dihidroergotamina: la posología diaria es de 10 mg; el efecto vasoconstrictor es inferior al de la ergotamina, la utilización es más flexible pero la eficacia es moderada.

— El pizotifeno: dotado de una acción antiserotonina y antihistamínica, sus efectos secundarios limitan su prescripción (somnolencia, aumento de peso).

— La metisergida: derivado semisintético del cornezuelo de centeno, tiene una acción potente, vasoconstrictora, y una importante actividad antiserotonina. La posología debe ser progresiva y deben practicarse intervalos terapéuticos después de 3 a 6 meses de tratamiento (fibrosis retroperitoneal).

— Los betabloqueantes activos en las migrañas son los que están desprovistos de efectos betaestimulantes intrínsecos:

— el propranolol;

— el metoprolol;

— Los inhibidores cálcicos: la acción se explicaría por una inhibición de la vasoconstricción inicial de la crisis de migraña, la sustancia más estudiada ha sido la flunarizina. No obstante, su utilización está limitada por los efectos secundarios: aumento de peso, somnolencia, síndromes extrapiramidales.

— Los psicotropos: la imipramina y sus derivados han demostrado una cierta eficacia, relacionada con la inhibición de la recaptación de las catecolaminas.

El fracaso terapéutico sólo puede ser afirmado después de varios meses de tratamiento y siempre hay que interrogarse sobre la existencia de factores agravantes de la enfermedad: factores hormonales, digestivos, psicológicos.

Algias vasculares de la cara

Igualmente denominadas *cluster headache* (cefaleas en «racimos»), terminología retenida por la IHS, las algias vasculares forman parte de las cefaleas benignas crónicas, de la misma manera que las migrañas.

EPIDEMIOLOGÍA

Mucho más raras que la migraña, la prevalencia es estimada en 8 por 100 000 habitantes para la mujer y entre 40 y 100 por 100 000 habitantes en el hombre. Existe pues una notable preponderancia masculina, superior al 80 % [2].

Es una patología del hombre joven. En dos tercios de los casos, comienza entre los 10 y los 30 años.

SINTOMATOLOGÍA CLÍNICA

Se trata de un dolor orbitario, unilateral, intenso, que aparece cotidianamente durante períodos de algunas semanas separados por intervalos libres.

■ *Crisis*

El dolor es estrictamente unilateral, máximo en la región ocular o periocular, localizado prácticamente siempre del mismo lado de un período al otro.

Aunque esté localizado en la zona ocular, irradia muy a menudo de forma homolateral hacia la sien, la frente, la mejilla y la encía superior. Más inconstantemente, afecta a la mandíbula y al oído, incluso a la nuca o el hombro.

El acceso comienza bruscamente, sin pródromos. El dolor, muy violento, resulta máximo en algunos minutos. Es continuo, como un ardor, perforación, desgarro o aplastamiento.

A diferencia de quien padece migraña, el paciente se siente agitado e incapaz de quedarse quieto. La crisis dura entre 15 y 180 minutos (90 minutos de media) después el dolor disminuye en intensidad y desaparece completamente en algunos minutos. La duración es relativamente fija para un paciente dado.

Las crisis suelen repetirse de una a tres veces por día (excepcionalmente más), a menudo a la misma hora, con un dolor que presenta las mismas características y la misma duración.

Los síntomas asociados son casi constantes (80 % de los casos). Se trata de signos vasomotores homolaterales:

— lagrimeo;

— rubor conjuntival;

— congestión nasal, con o sin rinorrea;

— edema y eritema periorbitario;

— síndrome de Claude Bernard-Horner incompleto (ptosis y miosis);

— prominencia anómala de la arteria temporal, con hiperpulsatilidad e hipersensibilidad, cuya presión puede comportar una disminución del dolor.

■ *Periodicidad de las crisis*

En el 90 % de los pacientes, los accesos dolorosos son episódicos. Durante un período dado de generalmente 3 a 15 semanas, las crisis se producen en forma cotidiana y aparecen a horas fijas para un paciente dado. Muy a menudo, los pacientes tienen uno a dos episodios por año, sobre todo en otoño y en primavera.

En el 10 % de los pacientes las crisis se manifiestan cotidianamente, durante varios meses, sin remisión. Este paso a la cronicidad es sumamente invalidante.

■ *Examen clínico*

En el momento de la crisis, objetiva los signos vasomotores locales.

Fuera de la crisis, el síndrome de Claude Bernard-Horner, a menudo incompleto, puede persistir. Se trata de la única anomalía y cualquier otro signo debe hacer descartar el diagnóstico.

■ *Evolución*

Se trata de una afección crónica. Se observa a menudo una agravación con los años. Si la frecuencia de los episodios permanece inalterable, la duración tiene tendencia a aumentar. Un inicio tardío, el sexo femenino y una evolución superior a 20 años son considerados factores de mal pronóstico [10].

DIAGNÓSTICO

El diagnóstico del algia vascular de la cara es clínico. Si bien la migraña y las neuralgias idiopáticas del trigémino y del glosofaríngeo son fáciles de distinguir, la hemicránea paroxística crónica es el principal diagnóstico diferencial. Se trata de una afección rara que aparece en la mujer. La semiología de las crisis es idéntica al algia vascular de la cara pero las crisis son más cortas, más frecuentes y son sensibles a la indometacina.

Otros dolores cefálicos unilaterales de origen lesional tienen un perfil evolutivo y signos clínicos diferentes:

— el síndrome de Raeder conlleva, además de las cefaleas orbitarias unilaterales y continuas y un síndrome de Claude Bernard-Horner incompleto, una hipoestesia en el territorio del nervio oftálmico;

— el glaucoma agudo puede evolucionar a veces por accesos, pero los síntomas visuales y los signos digestivos asociados deben conducir a la medición de la tensión ocular;

— la arteritis de Horton se diferencia por su aparición después de los 60 años, su carácter permanente y sus signos inflamatorios habitualmente asociados;

— una disección carotídea se puede manifestar únicamente por un dolor orbitario y un síndrome de Claude Bernard-Horner. El diagnóstico puede ser delicado en un hombre joven y, antes de pensar en una primera crisis de algia vascular de la cara, se recomienda efectuar un Doppler cervical.

FISIOPATOLOGÍA

Debido a la acción eficaz del sumatriptán, la intervención del sistema trigeminovascular es probable pero no explica los signos de lesión del simpático.

Es seguro que intervienen perturbaciones vasomotoras con vasodilatación de la red carotídea externa.

No se conoce aún la localización de la disfunción vegetativa con hipoactividad simpática e hiperactividad parasimpática.

Se plantea la posibilidad de que se trate de una disfunción de origen central. El papel del hipotálamo se ha sugerido y permitiría explicar el carácter periódico de la afección [11].

TRATAMIENTO

Es esencialmente farmacológico. Combina un tratamiento de la crisis con un tratamiento de fondo.

Tratamiento de la crisis

Inhalación de oxígeno

La inhalación de oxígeno puro (con mascarilla o por sonda nasal), 5 a 8 l/min durante 10 minutos, hace ceder el acceso doloroso en el 75 % de los casos, pero esta terapéutica es difícil de practicar en forma ambulatoria.

Sumatriptán

Agonista serotoninérgico, utilizado por vía subcutánea con una posología de 6 mg, presenta una eficacia idéntica a la de la oxigenoterapia. Los efectos secundarios son raros, generalmente leves (rubor en el punto de inyección, náuseas, sensaciones de calor, constricción torácica).

Anestésicos locales

Son utilizados en los casos refractarios, una solución de lidocaína al 4 % o de cocaína al 33 % es aplicada cerca del agujero esfenopalatino mediante acceso intranasal.

Tratamiento preventivo

Es difícil apreciar el efecto de los tratamientos preventivos ante la evolución aleatoria de las crisis.

Los derivados del cornezuelo de centeno pueden ser aconsejados cuando los períodos dolorosos son de duración corta y las crisis se producen a una hora fija: el tartrato de ergotamina se emplea muy a menudo, con la necesidad de respetar las contraindicaciones y asociaciones indeseables.

La metisergida parece eficaz en el 60 % de los casos [10]. El aumento de la posología debe ser progresivo; si el tratamiento es de larga duración, se recomienda una pausa de 1 mes cada 6 meses con un control ecográfico renal (fibrosis retroperitoneal).

Los betabloqueantes son eficaces en la mitad de los casos.

Los inhibidores de los canales cálcicos, particularmente el verapamilo, resultan eficaces con una buena tolerancia. Los efectos secundarios son esencialmente cardiovasculares.

El litio, inicialmente utilizado debido a las similitudes con el carácter cíclico de la psicosis maniacodepresiva, se utiliza en segunda intención, en particular en las formas crónicas, debido a las contraindicaciones habituales y a su toxicidad.

Los corticosteroides son eficaces pero sus efectos secundarios restringen su utilización a algunas semanas como máximo. Algunos preconizan de entrada la administración de una posología elevada [16].

Cefaleas tensionales

Tan frecuentes como la migraña, las cefaleas tensionales se denominan episódicas cuando el número de días con cefalea es inferior a 15 por mes y crónicas cuando las cefaleas están presentes más de 15 días por mes durante por lo menos 6 meses.

CEFALEAS TENSIONALES EPISÓDICAS

El dolor se presenta en forma de presión. Es de intensidad media o moderada, bilateral y no se agrava con la actividad física corriente. Las náuseas están ausentes pero puede haber fotofobia. Los episodios recurrentes duran de algunos minutos a varios días.

CEFALEAS TENSIONALES CRÓNICAS

Las características del dolor son variables. La sensación de pesadez es frecuente, a veces se trata de una sensación de ardor. La localización a menudo es difusa, en «casco», a veces occipital o del vértice.

La intensidad es moderada, la actividad física no está limitada.

Las cefaleas a menudo están asociadas a otras expresiones de ansiedad: palpitaciones, opresiones torácicas, sensaciones de seudoebriedad, tensión excesiva de las masas musculares cervicales.

Es necesario investigar un abuso de analgésicos: la cafeína y la codeína, presentes en numerosas preparaciones, desempeñan un papel agravante en los fenómenos de acostumbramiento [15], conduciendo a aumentar las tomas medicamentosas.

La asociación en un mismo paciente de migrañas y de cefaleas tensionales impone una anamnesis precisa, pues es a menudo la confusión entre las dos conduce al abuso de analgésicos.

TRATAMIENTO

Una escucha atenta, un examen somático cuidadoso y una buena explicación de los mecanismos sintomáticos hacen a menudo más soportables las cefaleas.

Las recomendaciones de higiene de vida, la instauración de los momentos de ocio y los masajes de los músculos cervicales son útiles, asociados a ansiolíticos de la serie de las benzodiacepinas y a pequeñas dosis de antidepresivos.

Cefaleas infrecuentes

Este grupo reúne cefaleas en las que el modo de desencadenamiento es singular. Antes de afirmar su carácter benigno, importa eliminar una patología intracraneal, entre las cuales se encuentran primero los tumores del III ventrículo, las malformaciones de la base y los hematomas subdurales.

Cefaleas de esfuerzo

Son bruscas, breves, de algunos segundos a algunos minutos, pulsátiles y aparecen únicamente durante el ejercicio.

Cefaleas benignas vinculadas a la tos

Son descritas como profundas. Irradian bilateralmente a las regiones frontales y temporales. Su aparición es brusca y su duración inferior a un minuto. Después de haber eliminado una patología intracraneal, la indometacina parece eficaz [1], pero la evolución es espontáneamente regresiva en el plazo de algunos meses.

Cefaleas vinculadas al frío

Este grupo reúne las cefaleas producidas por la ingestión de un alimento helado o por la exposición de la cabeza al frío intenso. El dolor aparece algunos segundos después del contacto con el frío, de localización frontal o bitemporal, no pulsátil y de duración inferior a algunos minutos. La frecuencia es mayor en las personas que padecen migraña. La vasoconstricción es el mecanismo invocado.

Cefaleas en «puñetazo»

Es un dolor muy localizado que sólo dura una fracción de segundo, pudiendo ser aislado o repetirse en salvas.

Las cefaleas pueden coexistir con auténticas migrañas.

Cefaleas vinculadas a la actividad sexual

Se puede tratar:

— de cefaleas difusas, sobre todo occipitales, que se intensifican durante la excitación sexual;

— de cefaleas bruscas e intensas que aparecen en el momento del orgasmo y persisten durante varios minutos.

En la gran mayoría de los casos, las cefaleas sexuales son benignas [13]. Ante la angustia del paciente parece justificado realizar una TC craneal con y sin inyección de agente de contraste para eliminar una lesión orgánica.

Un primer episodio debe suscitar sospechas acerca de una ruptura aneurismática [14], un accidente isquémico cerebral embólico también puede aparecer en estas circunstancias y asociarse a cefaleas.

En las formas recidivantes, se recomienda utilizar propranolol.

Conclusión

Las algias craneofaciales se deben a múltiples causas. La anamnesis es esencial ya que permite determinar el perfil evolutivo de los dolores.

Si bien las neuralgias idiopáticas del trigémino son de diagnóstico fácil, algunas formas que se alejan de la definición habitual deben ser reconocidas como las neuralgias con participación vasomotora y las formas antiguas que evolucionan sobre un fondo doloroso continuo.

Las neuralgias trigeminales sintomáticas se oponen a las precedentes por uno o varios rasgos semiológicos que van a inducir un análisis paraclínico en búsqueda de una causa curable.

Las cefaleas recientes, de aparición brusca o rápidamente progresiva, necesitan investigaciones urgentes.

Las cefaleas crónicas que evolucionan por crisis y las cefaleas permanentes son, en la gran mayoría de los casos, cefaleas esenciales benignas y no es raro constatar en un mismo paciente la asociación de migrañas y de cefaleas tensionales, lo que sólo una anamnesis minuciosa permite determinar

El algia vascular de la cara tiene un perfil evolutivo característico: dolor cotidiano que evoluciona por crisis y se repite durante períodos de varias semanas separadas por remisiones de varios meses. Esta afección sumamente dolorosa precisa tratamientos específicos.

Algunas variedades más raras de cefaleas merecen ser conocidas, como las hemicráneas crónicas paroxísticas sensibles a la indometacina.

Por último, algunas cefaleas crónicas pueden deberse a un abuso de analgésicos.

Cualquier referencia a este artículo debe incluir la mención del artículo original: Fontanel JP et Dumas P. Algies craniofaciales. Encycl Méd Chir (Editions Scientifiques et Médicales Elsevier SAS, Paris, tous droits réservés), Oto-rhino-laryngologie, 20-940-A-10, 1997, 10 p.

Bibliografía

[1] Autret A. Les céphalées inhabituelles. *Rev Prat* 1990 ; 40 : 411-413

[2] Bousser MG, Baron JC. Migraine et algies vasculaires de la face. Paris : Sandoz, 1978 : 196 p

[3] Dupuy M, Leger JM, Rebelo F, Leguern-Stanislas G. Neuropathie sensitive du trijumeau révélatrice d'une sarcoïdose. *Presse Med* 1985 ; 14 : 426-427

[4] Edmeads J. Migraine. Disease or syndrome ? *Pathol Biol* 1992 ; 40 : 279-283

[5] Goadsby PJ, Lance JW. Physiopathologie de la migraine. *Rev Prat* 1990 ; 40 : 389-393

[6] Headache classification committee of the International Headache Society. Classification and diagnostic criteria for headache disorders, cranial neuralgias and facial paire. *Cephalalgia* 1988 ; (suppl 7) : 1-96

[7] Janneta PJ. Microsurgical approach to the trigeminal nerve for tic douloureux. *Prog Neurol Surg* 1976 ; 7 : 180-200

[8] Kaplan G, Rosenberg R, Reinitz E, Buchbinder S, Schaumburg MM. Peripheral neuropathy in Sjögren's syndrome. *Muscle Nerve* 1990 ; 13 : 570-579

[9] Keravel Y. Traitement neurochirurgical de la névralgie faciale essentielle. *Ann Radiol* 1992 ; 35 : 438-443

[10] Kudrow C. Natural history of cluster headache. *Headache* 1982 ; 22 : 203-206

[11] Kudrow L. Cluster headaches. In : Blau JN ed. Migraine. Clinical therapeutic, conceptual and research aspects. London : Chaptman and Hall, 1987 : 113-133

[12] Labauge R, Izarn P, Castan P. Les manifestations nerveuses des hémopathies. Paris : Masson, 1983

[13] Lance JW. Headaches related to sexual activity. *J Neurol Neurosurg Psychiatry* 1976 ; 39 : 1226-1230

[14] Lundberg PD, Osterman PO. The benign and malignant form of orgasmic cephalalgia. *Headache* 1974 ; 14 : 164-165

[15] Massiou H, Bousser MG. Céphalées, aspects cliniques. Encycl Med Chir (Elsevier, Paris), Neurologie, 17-023-A-50, 1993 : 9 p

[16] Mathew NT. Cluster headache. *Neurology* 1992 ; 42 (suppl 2) : 22-31

[17] Mullan S, Lichtor T. Percutaneous microcompression of the trigeminal ganglion for trigeminal neuralgia. *J Neurol Surg* 1983 ; 69 : 1007-1012

[18] Newman LC, Gordon ML, Lipton RB, Kanner R, Salomon S. Episodic paroxysmal hemicrania : two new cases and a litterature review. *Neurology* 1992 ; 42 : 964-966

[19] Rappaport ZH, Devor M. Trigeminal neuralgia : the role of self sustainine discharge in the trigeminal ganglion. *Pain* 1994 ; 56 : 127-138

[20] Resnick DK, Janneta PJ, Bissonnette D, Iho HD, Lanzino G. Microvascular decompression for glossopharyngeal neuralgia. *Neurosurgery* 1995 ; 36 : 64-68

[21] Rorick M, Chandar K, Colombi B. Inflammation trigeminal sensory neuropathy mimicking trigeminal neurinoma. *Neurology* 1996 ; 46 : 1455-1457

[22] Rushton JG, Stevens JC, Miller RH. Glossopharyngeal neuralgia. A study of 217 cases. *Arch Neurol* 1981 ; 38 : 201-205

[23] Sindou M, Keravel Y, Laurent B. Aspects cliniques et thérapeutiques des névralgies essentielles du trijumeau et du glossopharyngien. Encycl Med Chir (Elsevier, Paris), Neurologie. 17-023-A-80, 1996 : 9 p

[24] Sindou M, Keravel Y, Abdennedi B, Szapiro J. Traitement neurochirurgical de la névralgie trigéminale. Abord direct ou méthode percutanée ? *Neurochirurgie* 1987 ; 33 : 80-111

[25] Sindou M, Mertens P. Microsurgical vascular decompression (MVD) in trigeminal and glosso-vago-pharyngeal neuralgias. A twenty-year experience. *Acta Neurochir* 1993 ; 58 (suppl) : 168-170

[26] Spillane JD, Urich H. Trigeminal neuropathy with nasal ulceration : report of two cases and one necropsy. *J Neurol Neurosurg Psychiatry* 1976 ; 39 : 105-113

[27] Yousem DM, Atlas SW, Grossman RI, Sergott RC, Savino PS, Bosleytm MR. Imaging of Tolosa-Hunt syndrome. *Am J Roentgenol* 1990 ; 154 : 167-170